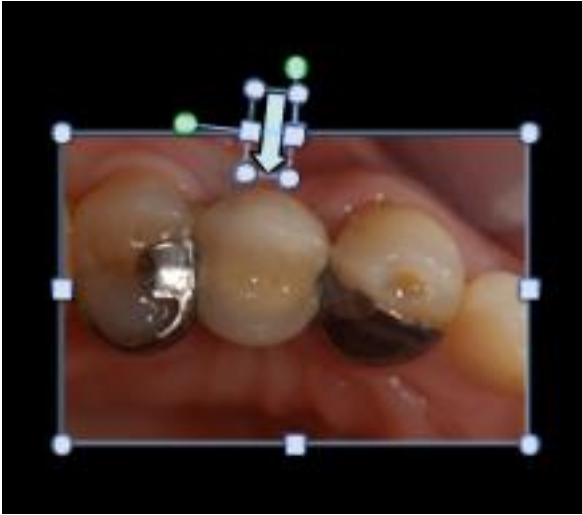

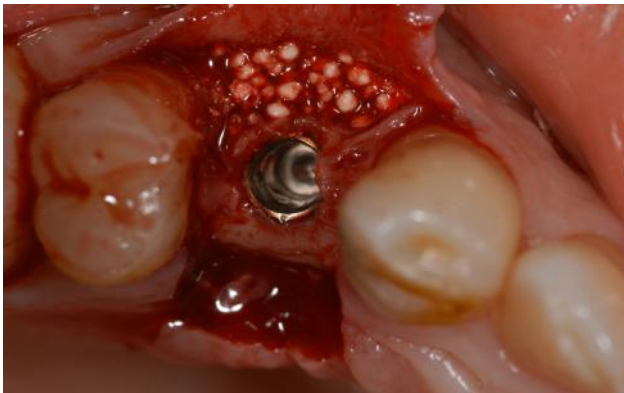CASO CLINICO CON IMPIANTO :

IL PAZIENTE AVEVA PERSO UN PREMOLARE SUPERIORE CHE ERA STATO SOSTITUITO DA UN PONTE ADESIVO.

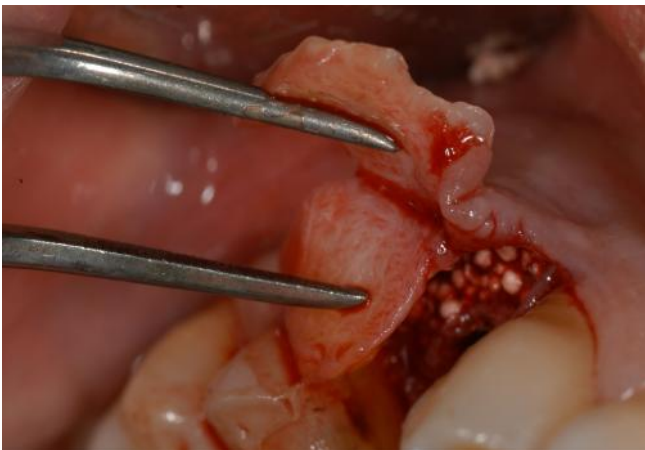


DOPO ALCUNI ANNI IL PONTE HA INIZIATO A STACCARSI IN CONTINUAZIONE. ABBIAMO DECISO DI INSERIRE UN IMPIANTO , DELLE TECNICHE CHIRURGICHE PER COMPENSARE LE PERDITE DI TESSUTI DURI (OSSO) E MOLLI SONO IMPIEGATE.

OSSO SINTETICO



ROLLING FLAP



RISULTATO FINALE A 6 SETTIMANE

